

CICATRIZACIÓN POR SEGUNDA INTENCIÓN POSTERIOR A CIRUGÍA MICROGRÁFICA DE MOHS EN PACIENTES HISPANOS: UNA COHORTE DESCRIPTIVA

Catalina Radic Sierra^{a*}

Paula Huerta Valdebenito^a

Antonia González Bernstein^a

^aEstudiante de Medicina, Facultad de Medicina Clínica Alemana de Santiago - Universidad del Desarrollo.

Artículo recibido el 11 de septiembre, 2021. Aceptado en versión corregida el 04 de diciembre, 2021.

RESUMEN

Introducción: La Cirugía Micrográfica de Mohs es una técnica quirúrgica utilizada para la exéresis de tumores cutáneos que permite control histológico completo de márgenes. La cicatrización por segunda intención es un método de reconstrucción útil para los defectos de la cirugía de Mohs, ya que solo requiere cuidados locales y vigilancia del proceso de cicatrización. La literatura en la población hispana es escasa. **Objetivos:** Analizar las características clínico-epidemiológicas de los casos de cáncer de piel no melanoma tratados con cirugía micrográfica, en los que se indicó el cierre por segunda intención. **Metodología:** Estudio unicéntrico de cohorte única observacional bidireccional, de 4 años. **Resultado:** se estudiaron 40 cirugías. La mediana de edad fue de 75 años (rango: 33-90). El 62,5% (25/40) tenía el fototipo I o II de Fitzpatrick. El 7,5% (3/40) se ubicaron en áreas cóncavas; 77,5% (31/40) en la cabeza y 27,5% (11/40) en la oreja. El 65% (26/40) tenía un defecto quirúrgico \geq 2 cm. No se utilizaron antibióticos profilácticos. Complicaciones: 2,5% (1/40). **Discusión:** Se observa un defecto estético menos favorable en áreas NOCH, la mayoría de los tumores presentaron un tamaño del defecto mayor o igual a 2 cm, el tiempo promedio de cicatrización fue de aproximadamente 5 semanas, se obtuvo una baja incidencia de complicaciones y respalda estudios previos contra la terapia antibiótica profiláctica. **Conclusión:** Datos consistentes con la literatura. La Cicatrización por Segunda Intención es un método de reconstrucción válido para los defectos quirúrgicos generados luego de la cirugía de Mohs.

Palabras clave: Cirugía de Mohs, Neoplasias cutáneas, Carcinoma basocelular, Carcinoma de células escamosas.

INTRODUCCIÓN

La Cirugía Micrográfica de Mohs (CMM) es una técnica quirúrgica utilizada para la exéresis de tumores cutáneos que permite el control histológico completo de márgenes, logrando los mayores porcentajes de curación y conservando tejido sano¹.

La mayoría de los defectos cutáneos pueden ser cerrados por cierre simple². Existen casos donde no resulta viable realizar estos, por lo que las opciones se reducen a injertos o cicatrización por segunda intención (CSI). El injerto trae consigo el inconveniente derivado de la creación de una segunda herida a cicatrizar, riesgo de necrosis, y la tracción cicatricial como defecto estético permanente.

La CSI no requiere intervenciones más allá de los cuidados locales adecuados y vigilancia del proceso de cicatrización³. Es útil para carcinomas cutáneos con alto riesgo de recurrencia, particularmente los localizados en el triángulo mediofacial, y las áreas periorbital y auricular. Esta técnica evita enterramientos de posible tumor residual con colgajos o injertos, y permite observar signos de recurrencia sin dividir o reorganizar tejido³. Sin embargo, es necesario tener algunos factores en cuenta, como la localización, el tamaño del defecto, su profundidad y el fototipo del paciente, de manera de intentar predecir si tendrá un resultado estético satisfactorio.

El factor más importante para predecir el resultado estético es la ubicación del defecto quirúrgico. En

general, en superficies cóncavas, tales como nariz, ojo, orejas y sien (áreas NEET) se obtienen los mejores resultados. Los defectos ubicados en las superficies convexas de la nariz, labios, mejillas, barbilla y hélix auricular (áreas NOCH) a menudo cicatrizan con una cicatriz notoria e impredecible. Aquellas ubicadas en las superficies planas de la frente, antihélix, párpado, el resto de la nariz, labios y mejillas (áreas FAIR) curan con un resultado cosmético intermedio^{3,4}.

El objetivo principal del manejo de la herida es mantenerla limpia, húmeda y prevenir la formación de costras, favoreciendo la reepitelización y minimizar el dolor. El uso de apósitos hidrocoloides cumple estas características, con escasa retracción y una coloración similar a la piel circundante. Los apósitos mencionados son una excelente herramienta para heridas profundas y extensas, ya que aceleran el proceso de cicatrización luego de CSI producida posterior a una CMM⁵.

Dentro de las complicaciones de la CSI se encuentra la hipergranulación, generando un obstáculo físico para la cicatrización⁶. La sobreinfección bacteriana es infrecuente si se realiza manejo adecuado de la herida, por lo que no se recomiendan antibióticos profilácticos de manera rutinaria⁷.

Con los antecedentes anteriores surge entonces la pregunta de investigación, ¿La cicatrización por segunda intención luego de una CMM en pacientes

*Correspondencia: cradics@udd.cl
2021, Revista Confluencia, 4(2), 20-25



hispanos es una técnica segura? El objetivo de este estudio fue analizar las características clínicas y epidemiológicas de los cáncer de piel no melanoma (CPNM) tratados mediante CMM en los que se indicó CSI, en el Hospital de Clínicas Doctor Manuel Quintela durante un período de 4 años. Asimismo, como objetivo específico, se planteó determinar la ocurrencia de sobreinfección de la herida quirúrgica en pacientes no tratados con antibioticoterapia profiláctica. La relevancia de este tema radica principalmente en la falta de datos que justifiquen la CSI como una técnica de reconstrucción segura para pacientes hispanos sometidos a CMM.

METODOLOGÍA

Se realizó un estudio unicéntrico de cohorte única observacional bidireccional, en el que se consideró como población todos los pacientes a los que se les realizó una CMM para carcinomas basocelulares (CBC) y espinocelulares (CEC), y en las que se indicó CSI, por un único cirujano de Mohs, realizadas en el Hospital de Clínicas Dr. Manuel Quintela, Uruguay, en el período comprendido entre 25 de noviembre de 2014 y 11 de septiembre de 2018.

La unidad de análisis correspondió a las CMM con reparación por CSI. Se analizaron en total 40 cirugías realizadas en 28 pacientes hispanos, provenientes de Montevideo y de provincias de Uruguay derivados al Servicio de Dermatología del Hospital de Clínicas Dr. Manuel Quintela. Los criterios de inclusión para la muestra correspondieron a pacientes mayores de 18 años, hispanos, hombres y mujeres, que se sometieron a CMM con método de reparación CSI durante el periodo de tiempo mencionado previamente. Los criterios de exclusión corresponden a pacientes no hispanos, menores de 18 años, sometidos a técnicas quirúrgicas diferentes a CMM y/o con otros métodos de reparación.

Se revisaron las fichas clínicas y operatorias. Se registró información acerca de variables clínico-epidemiológicas (sexo, edad al momento de la cirugía, fototipo de Fitzpatrick, inmunosupresión), histopatología, localización según región cóncava, plana o convexa, categoría de riesgo (H, M o L), diámetro mayor tumoral, diámetro mayor del defecto quirúrgico final, subtipo de cicatrización, tipo de curaciones (apósitos u otros), uso de antibióticos tópicos o sistémicos, tiempo de cicatrización, seguimiento postoperatorio, recidiva tumoral a los 12 meses de CMM, y complicaciones. Las cantidades de CMM con CSI realizadas por año fueron: 1 en 2014, 10 en 2015, 19 en 2016, 8 en 2017 y 3 en 2018.

Para el estudio de diferencias en la media, se usó test T de Student para muestras independientes con un nivel de significación de 0,05. El estudio de supervivencia se realizó con el método de Kaplan-Meier, tomando como fecha de inicio la de la cirugía y como fecha final la de último control o fallecimiento según fuese el caso. El software estadístico en este trabajo

correspondió a STATA v.12.0 (StataCorp, College Station, TX, U.S.A.).

El estudio contó con la aprobación del Comité de Ética de la Investigación del Hospital de Clínicas Doctor Manuel Quintela, así como el consentimiento informado de los pacientes.

RESULTADO

Se realizaron 40 CMM con CSI en 28 pacientes. El 57,5% (23/40) de las cirugías se realizaron en pacientes de sexo masculino. La mediana de la edad fue de 75 años (rango: 33-90) (Tabla 1). No se encontró una diferencia estadísticamente significativa para la edad según el sexo ($p = 0.189$).

Tabla 1: Frecuencia de CMM según rangos de edad

Edad (años)	Frecuencia Absoluta	Frecuencia Relativa (%)
<20	0	0,0
21-40	6	15,0
41-60	8	20,0
61-80	15	37,5
>80	11	27,5
Total	40	100,0

En relación al fototipo de Fitzpatrick, el de mayor frecuencia correspondió al tipo II con el 60% (24/40) de los pacientes, 32% (13/40) tipo III y 5% (2/40) tipo IV. Sólo se registró un único paciente con tipo I.

El 17,5% de las cirugías (7/40) se realizaron en pacientes que presentaban algún tipo de inmunosupresión (trasplante renal y diabetes mellitus).

Del total de cirugías, el 65% (26/40) correspondieron a CBC y el restante a CEC. El subtipo histopatológico más frecuente en el grupo de CBC fue el nodular, con el 73,1% (19/26), mientras que en grupo de CEC el subtipo más frecuente correspondió al bien diferenciado, con el 28,6% (4/14) (Figura 1).

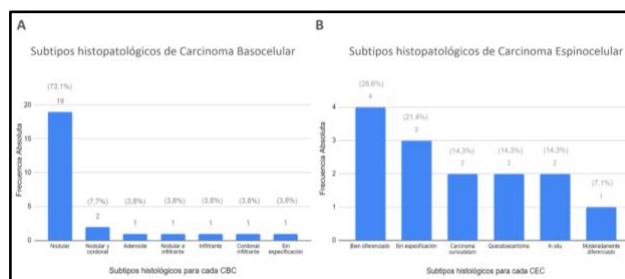


Figura 1. Frecuencia de los subtipos histopatológicos de CBC (A) y CEC (B). CBC: Carcinoma Basocelular, CEC: Carcinoma Espinocelular.

En cuanto a la localización, el 75,5% (30/40) presentó localización convexa (NOCH), el 17,5% (7/40) plana (FAIR) y el restante, cóncava (NEET).

La localización tumoral más frecuente fue la zona H con un 90% (36/40), el 7,5% (3/40) en zona M, y el restante en zona L. El 77,5% (31/40) se ubicó en la cabeza, el 20% (8/40) en extremidades, y sólo un paciente tuvo ubicación en el cuello. La topografía de la cabeza más frecuente fue la región auricular con



un 27,5% del total (11/40), seguido de la zona periorbitaria con un 17,5% (7/40) (Tabla 2).

Tabla 2. Distribución anatómica de los tumores.

Edad (años)	Frecuencia Absoluta	Frecuencia Relativa (%)
<20	0	0,0
21-40	6	15,0
41-60	8	20,0
61-80	15	37,5
>80	11	27,5
Total	40	100,0

Con respecto a la localización anatómica de los CBC, la mayor proporción se ubicó en la cabeza con el 92,3% (24/26), un caso se localizó en las extremidades y el restante en el cuello. Según la localización anatómica de los CEC, se presentaron iguales porcentajes en cabeza y extremidades, siete casos en cada localización, lo que corresponde al 50%. No se observaron otras topografías. En relación al diámetro tumoral, un 52,5% (21/40) medían 2 cm o más. El diámetro de los defectos tuvo un promedio de $3,11 \pm 2,24$ cm (rango: 0,3 - 9). La distribución de estos se muestra en la Figura 2.

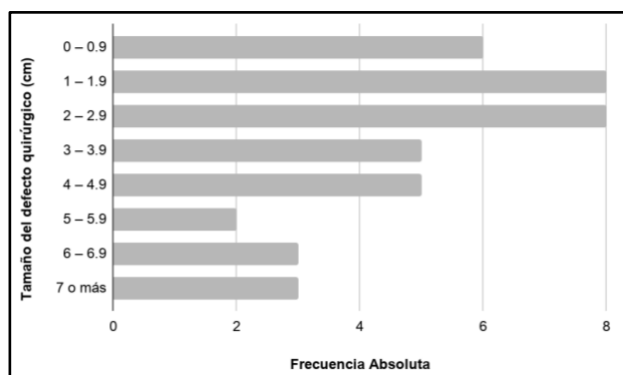


Figura 2. Gráfica que representa la frecuencia de los tamaños del defecto quirúrgico luego de la CMM.

En cuanto al subtipo de cicatrización, la CSI aislada se utilizó en un 75% (30/40), seguido combinaciones de técnicas, como aproximación de bordes seguido de CSI, fenestración asociado a CSI, y solo un caso fue por cierre simple parcial asociado a CSI. El tiempo promedio de cicatrización correspondió a $49,8 \pm 3,9$ días (rango: 30-105 días).

El análisis de fichas operatorias mostró que todos los pacientes fueron operados en pabellón, con técnica aséptica (clorhexidina) y guantes estériles. El 100% de los casos recibieron curaciones con alginato de calcio hasta su control a las 24 horas, cuando estos eran reemplazados con apósitos hidrocoloides. Fueron controlados semanalmente, y en caso de presentar hipergranulación recibían tratamiento con nitrato de plata. Ningún paciente recibió antibióticos profilácticos, ya sea tópicos o sistémicos.

El tiempo promedio de seguimiento correspondió a $17,5 \pm 1,6$ meses (rango: 6-44 meses). Un caso

(2,5%) presentó persistencia tumoral, por lo que se permitió CSI para luego indicar tratamiento con radioterapia. Con respecto a las complicaciones, un paciente presentó sangrado postoperatorio. No hubo casos de sobreinfección

DISCUSIÓN

No se encontró en la literatura trabajos con muestras similares o que contemplen todas las variables analizadas para realizar comparaciones con mayor detalle. Ésta es la primera cohorte en pacientes hispánicos.

Las características clínicas y demográficas como edad y comorbilidades de la población estudiada calzan con las mencionadas en la literatura⁸⁻¹⁰. En este trabajo predominó el número de cirugías realizadas en pacientes de sexo masculino, lo que es consistente con el estudio realizado por Navarrete et al¹⁰. Otros trabajos llevados a cabo en Australia, España y Holanda también muestran una leve predominancia en pacientes de sexo masculino¹¹⁻¹³. Aquello difiere con la predominancia en sexo femenino que se ha visto en estudios de mayor tamaño muestral¹⁴⁻¹⁷.

Con respecto al fototipo de Fitzpatrick, el de mayor frecuencia correspondió al tipo II. Estudios locales, en pacientes que recibieron CMM muestran que un 35,2% correspondían a fototipo II, mientras que en esta muestra los pacientes de fototipos bajos fueron notoriamente mayores. Esto coincide con uno de los criterios para indicar CSI3. Chagas et al. coincide con la predominancia del fototipo II (41%) en su estudio, al igual que el trabajo de Liu et al., correspondiendo al 92% de su muestra^{14,18}. No obstante, en el estudio de Van Der Eerden et al. se observa una mayor frecuencia para el fototipo III con un 61%¹¹.

En este estudio, se encontró una cantidad de CEC superior a la esperada, al comparar con otros estudios de grandes series de CMM (4,3% - 5,64%)^{8,12}. En el estudio de Navarrete et al. llevado a cabo previamente en el mismo centro, también mostró una elevada cantidad de CEC (29%) en pacientes sometidos a CMM, al igual que en el estudio de Magliano et al., correspondiendo al 20,5%^{10,19}. En el primer estudio mencionado, la proporción de inmunosuprimidos (7,04%), al igual que en este trabajo, es superior a la de otras publicaciones, lo cual podría explicar parte de este hallazgo^{10,12}.

En cuanto a los subtipos histopatológicos, los datos no coinciden con lo reportado en la literatura para series de CMM de CBC, donde predominan los infiltrativos, noduloquisticos, y superficiales¹³. En el caso del CEC, sí fue concordante con hallazgos previamente descritos, con predominancia del subtipo bien diferenciado²⁰. Se podría estar frente a un sesgo del método de reparación.

Con respecto a la localización tumoral en las zonas de riesgo también coincidiendo con la literatura, el 60,8% se localizó en una zona de alto



riesgo de recidiva (zona H)^{3,10}. La localización más frecuente fue la cabeza con el 35,5% y dentro de ésta las topografías más frecuentes fueron la auricular (35,5%), la región periorbitaria (22,6%), y la nariz (9,7%) y preauricular (9,7%)³. Macfarlane et al. en su experiencia de 7 años, reportan en 798 CMM, un 39% de los tumores localizados en el área nasal y un 21% en la región periorbitaria⁸. Ibrahim et al. en su trabajo de reconstrucción de cabeza y cuello, con un número de 245 pacientes, obtuvo como resultado la nariz como la zona que más defectos presentó para la reconstrucción (53%), al igual que en el estudio de Van Der Eerden et al., correspondiendo al 26% de las reparaciones con CSI^{12,18}. Navarrete et al. en su trabajo en que reportan 100 CMM llevadas a cabo en el centro, destacan que el 75% de los tumores se presentaron en la cabeza y cuello y un 68% específicamente en la región facial. Dentro de ésta, la zona con más predominancia fue la nariz, seguida por las mejillas, región periorbitaria y región auricular¹⁰.

Si bien sólo un 7,5% de los casos se localizaron en áreas cóncavas (NEET), en el trabajo realizado por Mott et al. que estudió 160 CMM cicatrizadas por segunda intención, 69 de los defectos fueron en áreas NEET, en las que se logró un 74% de contracción de la herida y el 97% tuvo un resultado cosmético favorable. Con respecto a las áreas FAIR 38 de los defectos fueron en esas zonas, con la misma proporción de contracción y resultados cosméticos favorables. Por último, fueron 45 los defectos en áreas NOCH, con un 78% de contracción de la herida y 29% de resultado cosmético favorable. Además, se logró predecir la contracción de la herida en áreas NEET pero no así en áreas NOCH⁴. Lo anterior es consistente con el resto de la literatura, en que se describe un defecto estético menos favorable en áreas NOCH. Asimismo, en el estudio de Van Der Eerden et al., la mayoría de los tumores reparados por CSI se presentaron en áreas NEET (56%), presentando excelentes resultados estéticos¹¹. A pesar de que en la serie la mayor proporción se localizó en áreas NOCH, la elección de método reconstructivo tomó en consideración otros elementos antes mencionados, así como la factibilidad de emplear otras técnicas en defectos de gran tamaño³. Además, se han implementado nuevas indicaciones de CSI, como lo son algunas áreas convexas (NOCH)²¹.

El presente estudio coincide con la literatura analizada, presentando la mayoría de los casos tumores con un tamaño del defecto mayor o igual a 2 cm, por lo que se explica que es un método de reparación útil en aquellos de mayor tamaño, en los cuales no se puede realizar un cierre simple^{3,21}.

El tiempo promedio de cicatrización en la muestra se encuentra dentro del rango reportado en otras series (4-7 semanas)^{2,22,23}. Este resultado coincide con los del estudio llevado a cabo por Van der Eerden

et al. en el que se logró una reepitelización completa mediante cicatrización por segunda intención luego de un periodo de 4 a 6 semanas²⁴.

En cuanto a las complicaciones, la baja incidencia coincide con la literatura, donde se explica que la CSI realizada adecuadamente, es una técnica segura, que comienza con la correcta selección y educación del paciente, e incluye un manejo adecuado de la herida, así como controles postoperatorios pertinentes^{14,21}. En el centro se usa una técnica antiséptica de rutina (clorhexidina), con guantes estériles. Cabe destacar que, si bien no se realizó antibioticoterapia profiláctica, ninguno de los pacientes presentó sobreinfección. Este dato es relevante, ya que no se ha llegado a un consenso a favor o en contra de su uso⁷.

En relación al seguimiento, se describe en estudios que el 37% o incluso solo el 3% ha logrado una continuidad de sus pacientes por 12 meses o más, siendo inferior al presente trabajo^{11,14}. Sin embargo, se requiere de mayor tiempo de seguimiento (al menos 5 años) antes de sacar mayores conclusiones con respecto a recidiva tumoral.

CONCLUSIÓN

La importancia de los resultados encontrados radica principalmente en el apoyo a la evidencia de que la CSI es un método de reconstrucción válido para los defectos quirúrgicos generados luego de la CMM.

Dentro de los resultados más relevantes se destacan la concordancia con la literatura de las características clínicas y demográficas como edad y comorbilidades en la población estudiada. Sin embargo, en este estudio se pudo observar predominancia en sexo masculino, lo que difiere con estudios de mayor tamaño muestral revisados.

Con respecto al fototipo, los pacientes de fototipos bajos fueron notoriamente mayores, coincidiendo con uno de los criterios para indicar CSI. Los subtipos histopatológicos no coincidieron con lo reportado en la literatura para series de CMM de CBC, donde predominan los infiltrativos, noduloquisticos, y superficiales.

La localización tumoral más frecuente fue la cabeza, particularmente en área auricular. Si bien en la literatura se describe que el área más frecuente es la cabeza, difiere en la región localizada, ya que la nariz y mejillas son las áreas más descritas.

El tiempo promedio de cicatrización descrito, entre 4 a 6 semanas, fue similar al rango reportado en otras series. Debido a la baja incidencia de complicaciones, la CMM seguida de CSI es una técnica segura y nuestros resultados apoyan la tendencia a no indicar antibióticos profilácticos.

Durante el desarrollo de la investigación se reconoce la necesidad de reclutar más casos e incorporar el resultado estético de los pacientes.



AGRADECIMIENTOS

Se agradece a Dra. González y Dr. Magliano, pertenecientes al Hospital de Clínicas Doctor Manuel Quintelas, Uruguay, por facilitar los datos obtenidos en la investigación. Además, al Dr. Navarrete, Docente de la Facultad de Medicina CAS-UDD, por la colaboración y supervisión en el trabajo.

REFERENCIAS BIBLIOGRÁFICAS

- Mohs FE. Chemosurgery for the microscopically controlled excision of skin cancer. *J. Surg. Oncol.* [Internet]. 1971 [citado el 5 de septiembre, 2021];3(3):257-67. Disponible en: <https://pubmed.ncbi.nlm.nih.gov/5110334/>
- Benedetto PX, Poblete-Lopez C. Mohs micrographic surgery technique. *Dermatol Clin* [Internet]. 2011 [citado el 5 de septiembre, 2021];29(2):141-51. Disponible en: <https://pubmed.ncbi.nlm.nih.gov/21421140/>
- Zitelli, J A. Secondary intention healing: an alternative to surgical repair. *Clinics in dermatology* [Internet] 1984 [citado el 5 de septiembre, 2021];2(3):92-106. Disponible en: <https://pubmed.ncbi.nlm.nih.gov/6400321/>
- Mott KJ, Clark DP, Stelljes LS. Regional variation in wound contraction of mohs surgery defects allowed to heal by second intention. *Dermatol Surg* [Internet]. 2003 [citado el 5 de septiembre, 2021];29(7):712-22. Disponible en: <https://pubmed.ncbi.nlm.nih.gov/12828694/>
- Magliano J, Rossi V, Turra N, Bazzano C. Secondary-intention healing following Mohs micrographic surgery for squamous cell carcinoma of a finger. *Int Wound J* [Internet]. 2019 [citado el 5 de septiembre, 2021];16(3):860-1. Disponible en: <https://pubmed.ncbi.nlm.nih.gov/30160380/>
- Hampton S. Understanding overgranulation in tissue viability practice. [Internet] *Br J Community Nurs* [Internet]. 2007 [citado el 5 de septiembre, 2021];12(9):S24-30. Disponible en: <https://pubmed.ncbi.nlm.nih.gov/18026011/>
- Norman G, Dumville JC, Mohopatra DP, Owens GL, Crosbie EJ. Antibiotics and antiseptics for surgical wounds healing by secondary intention. [Internet] *Cochrane Database Syst Rev* [Internet]. 2016 [citado el 5 de septiembre, 2021];6(3):CD011712. Disponible en: <https://pubmed.ncbi.nlm.nih.gov/27021482/>
- Macfarlane L, Waters A, Evans A, Affleck A, Fleming C. Seven years' experience of Mohs micrographic surgery in a UK centre, and development of a UK minimum dataset and audit standards. *Clin Exp Dermatol* [Internet]. 2013 [citado el 5 de septiembre, 2021];38(3):262-9. Disponible en: <https://pubmed.ncbi.nlm.nih.gov/23517356/>
- Veronese F, Farinelli P, Zavattaro E, Zuccoli R, Bonvini D, Leigheb G, Colombo E. Basal cell carcinoma of the head region: therapeutic results of 350 lesions treated with Mohs micrographic surgery. *J Eur Acad Dermatol Venereol* [Internet]. 2012 [citado el 5 de septiembre, 2021];26(7):838-43. Disponible en: <https://pubmed.ncbi.nlm.nih.gov/21707774/>
- Navarrete J, Magliano J, Martínez M, Bazzano C. Reconstructive methods in Mohs micrographic surgery in Uruguay: A bidirectional descriptive cohort analysis. *Actas Dermosifiliogr* [Internet]. 2017 [citado el 5 de septiembre, 2021];109(3):254-61. Disponible en: <https://www.actasdermo.org/es-reconstructive-methods-in-mohs-micrographic-articulo-S0001731017305902>
- Van der Eerden PA, Lohuis PJ, Hart AA, Mulder WC, Vuyk H. Secondary intention healing after excision of nonmelanoma skin cancer of the head and neck: statistical evaluation of prognostic values of wound characteristics and final cosmetic results. *Plast Reconstr Surg* [Internet]. 2008 [citado el 5 de septiembre, 2021];122(6):1747-55. Disponible en: <https://pubmed.ncbi.nlm.nih.gov/19050527/>
- Ruiz-Salas V, Garcés JR, Medrano RM, Alonso-Alonso T, Rodríguez-Prieto MÁ, López-Estebanz JL, et al. Descripción de los pacientes intervenidos mediante cirugía de Mohs en España. Datos basales del registro español de cirugía de Mohs (REGESMOHS). *Actas Dermo-Sifiliográficas* [Internet]. 2015 [citado el 5 de septiembre, 2021];106(7):562-8. Disponible en: <https://www.actasdermo.org/es-descripcion-pacientes-intervenidos-mediante-cirurgia-articulo-S0001731015001684>
- Leibovitch I, Huilgol SC, Selva D, Richards S, Paver R. Basal cell carcinoma treated with Mohs surgery in Australia I. Experience over 10 years. *J Am Acad Dermatol* [Internet]. 2005 [citado el 5 de septiembre, 2021];53(3):445-51. Disponible en: <https://pubmed.ncbi.nlm.nih.gov/16112351/>
- Liu KY, Silvestri B, Marquez J, Huston TL. Secondary Intention Healing After Mohs Surgical Excision as an Alternative to Surgical Repair: Evaluation of Wound Characteristics and Esthetic Outcomes. *Ann Plast Surg* [Internet]. 2020 [citado el 5 de septiembre, 2021];85(S1):S28-32. Disponible en: <https://pubmed.ncbi.nlm.nih.gov/32384351/>
- Grosfeld EC, Smit JM, Krekels GA, van Rappard JH, Hoogbergen MM. Facial reconstruction following Mohs micrographic surgery: a report of 622 cases. *J Cutan Med Surg* [Internet]. 2014 [citado el 5 de septiembre, 2021];18,4: 265-70. Disponible en: <https://pubmed.ncbi.nlm.nih.gov/25008443/>
- Wain RA, Tehrani H. Reconstructive outcomes of Mohs surgery compared with conventional excision: A 13-month prospective study. [Internet] *J Plast Reconstr Aesthet Surg*. 2015 [citado el 5 de septiembre, 2021];68(7):946-52. Disponible en: <https://pubmed.ncbi.nlm.nih.gov/25824196/>
- Ibrahim AM, Rabie AN, Borud L, Tobias AM, Lee BT, Lin SJ. Common patterns of reconstruction for Mohs defects in the head and neck. *J Craniofac Surg* [Internet]. 2014 [citado el 5 de septiembre, 2021];25(1):87-92. Disponible en: <https://pubmed.ncbi.nlm.nih.gov/24240767/>
- Chagas FS, Santana Silva Bd. Mohs micrographic surgery: a study of 83 cases. *An Bras Dermatol* [Internet]. 2012 [citado el 5 de septiembre, 2021];87(2):228-34. Disponible en: <https://pubmed.ncbi.nlm.nih.gov/22570026/>
- Magliano J, Navarrete J, Lezue V, González A, Martínez M, Bazzano C. Margin Reanalysis With 3-Dimensional Micrographic Surgery Technique of Conventional Excision Specimens With Negative Margin Readings. *Am J Dermatopathol* [Internet]. 2021 [citado el 5 de septiembre, 2021];43(7):485-8.



- Disponibile en: <https://pubmed.ncbi.nlm.nih.gov/32956098/>
20. Leibovitch I, Huilgol SC, Selva D, Hill D, Richards S, Paver R. Cutaneous squamous cell carcinoma treated with Mohs micrographic surgery in Australia II. Perineural invasion. J Am Acad Dermatol [Internet]. 2005 [citado el 5 de septiembre, 2021];53(2):261-6. Disponible en: <https://pubmed.ncbi.nlm.nih.gov/16021121/>
21. Schoenfeld J, Wirth P, Helm T. Application of secondary intention for the restoration of the apical triangle after Mohs micrographic surgery. J Dermatol Treat [Internet]. 2019 [citado el 5 de septiembre, 2021];23(2). Disponible en: https://escholarship.org/content/qt7d02z4f7/qt7d02z4f7_noSplash_b7bc133d112f73dd3a06bb4b92896692.pdf?t=or6kya
22. Becker GD, Adams LA, Levin BC. Secondary intention healing of exposed scalp and forehead bone after Mohs surgery. Otolaryngol Head Neck Surg [Internet]. 1999 [citado el 5 de septiembre, 2021];121(6):751-4. Disponible en: <https://pubmed.ncbi.nlm.nih.gov/10580232/>
23. Yeh JM, Ou CY, Lee JY, Wong TW. Secondary intention healing with satisfactory outcome after nodular basal cell carcinoma excision on the face. Dermatol Sin [Internet]. 2013 [citado el 5 de septiembre, 2021];31(2):68-72. Disponible en: <https://www.semanticscholar.org/paper/Secondary-intention-healing-with-satisfactory-after-Yeh-Ou/a6134c2910209679ed510b01e2fb0a30759dc11b>
24. Van der Eerden PA, Verdam FJ, Dennis SC, Vuyk H. Free cartilage grafts and healing by secondary intention: a viable reconstructive combination after excision of nonmelanoma skin cancer in the nasal alar region. Arch Facial Plast Surg [Internet]. 2009 [citado el 5 de septiembre, 2021];11(1):18-23. Disponible en: <https://pubmed.ncbi.nlm.nih.gov/19153288/>

Cómo citar

Radic Sierra C, Huerta Valdebenito P, Gonzalez Bernstein A. Cicatrización por segunda intención posterior a cirugía micrográfica de Mohs en pacientes hispanos: una cohorte descriptiva. Rev. Conflu [Internet]. 31 de diciembre de 2021 [citado 14 de enero de 2025];4(2):20-5. Disponible en: <https://revistas.udd.cl/index.php/confluencia/article/view/629>

