

## DESPRENDIMIENTO DE RETINA REGMATÓGENO: UNA REVISIÓN BIBLIOGRÁFICA

Nicolas Radic González\*<sup>a</sup>

Constanza Estivill Pomar<sup>a</sup>

<sup>a</sup>Estudiante de Medicina, Facultad de Medicina Clínica Alemana de Santiago - Universidad del Desarrollo.

Artículo recibido el 02 de octubre, 2021. Aceptado en versión corregida el 07 de diciembre, 2021.

### RESUMEN

**Introducción:** El desprendimiento de retina es la separación de la retina neurosensorial y la capa pigmentaria generado por una rotura en la retina la mayoría de las veces, produciendo una pérdida aguda de la visión. Es una de las principales causas de ceguera en el mundo. Su incidencia en la población es de 6,3 a 17,9 por 100.000 habitantes y en los últimos años ha habido un aumento en su incidencia. **Objetivo:** Realizar una revisión bibliográfica actualizada sobre el desprendimiento de retina regmatógeno, identificando sus principales factores de riesgo, presentación clínica, diagnóstico y tratamiento. **Metodología:** Se utilizó el buscador PubMed buscando bajo el término “rhegmatogenous retinal detachment”. También se utilizó el término MeSH “Retinal Detachment”. Se excluyeron trabajos con fecha de publicación mayor de 10 años. **Desarrollo:** Los factores de riesgo más relevantes son la miopía, la cirugía de cataratas y el antecedente de desprendimiento de retina previo. Clínicamente se presenta como una pérdida aguda de visión, la cual suele ser precedida por alteraciones visuales. El diagnóstico puede ser mediante la sospecha clínica asociado a una oftalmoscopia indirecta o mediante otros exámenes como la ecografía. El tratamiento de elección sigue siendo la cirugía, habiendo múltiples alternativas quirúrgicas. La técnica a elegir debe ser individualizada para cada paciente. **Conclusión:** Es de suma importancia que el médico general reconozca esta patología y logre derivar oportunamente para iniciar tratamiento, ya que la demora puede repercutir negativamente en el pronóstico final del paciente.

**Palabras clave:** Desprendimiento de retina, desprendimiento del vítreo, perforaciones de la retina.

### INTRODUCCIÓN

En la actualidad, el desprendimiento de retina (DP) es una patología de resorte de especialista ya que el manejo se escapa de las competencias de un médico general. Sin embargo, el médico general debe estar familiarizado con esta patología ya que es fundamental sospecharla y derivar oportunamente. La demora en su diagnóstico retrasa la posibilidad del paciente de recibir tratamiento, lo cual se asocia con peores resultados post operatorios<sup>1</sup>. De aquí viene la importancia de que todos los médicos conozcan esta patología y puedan así derivarla oportunamente a un especialista para que los pacientes logren recibir tratamiento precozmente. De esta manera, el objetivo principal de esta revisión bibliográfica es lograr identificar los principales factores de riesgo asociados a esta enfermedad, su presentación clínica y revisar brevemente algunos de los tratamientos actuales para aportar en el conocimiento de esta patología.

### METODOLOGÍA

Esta revisión bibliográfica se realizó centrada en el desprendimiento de retina regmatógeno (DRR), ya que este es el principal tipo de desprendimiento retina que da cuenta de la gran mayoría de los casos. Para elaborar esta revisión se realizó una búsqueda en según la base de datos de PubMed bajo el término “rhegmatogenous retinal detachment” y también se utilizó el término MeSH “Retinal Detachment”. Se realizó en el mes de septiembre de 2021, la búsqueda se limitó a metaanálisis, revisiones sistemáticas ensayos clínicos y libros/documentos publicados en los últimos 10 años. Se obtuvo un total de 80

artículos, de los cuales se revisaron los títulos y resúmenes seleccionando artículos para leer el texto completo. Los criterios de inclusión para utilizar como referencia en esta revisión fueron: factores de riesgo, clínica concordante con desprendimiento de retina regmatógeno, tratamiento quirúrgico y prevención de la patología. Los criterios de exclusión fueron: estudios de otros tipos de desprendimiento de retina, otras causas del desprendimiento de retina, manejo no quirúrgico y profilaxis. Se incluyeron 12 artículos posteriormente a este análisis mencionado (Figura 1).

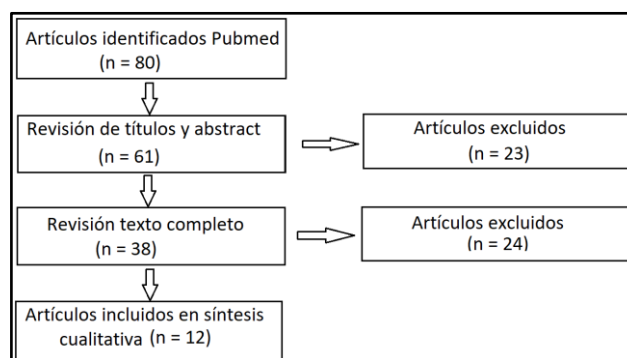


Figura 1. Metodología para elegibilidad de artículos

### RESULTADO Y DISCUSIÓN

#### Definición

El desprendimiento de retina se define como la separación de la capa neurosensorial de la retina de su capa pigmentaria. Esto puede ocurrir por distintos mecanismos siendo el más frecuente el desprendimiento de retina regmatógeno (DRR), en el cual se produce una rotura en la retina lo que permite el

\*Correspondencia: nradicg@udd.cl  
2021, Revista Confluencia, 4(2), 129-132



ingreso de líquido desde la cavidad vítrea hacia el espacio subretiniano generando la separación de ambas capas de la retina<sup>2</sup>. Además del DRR, existen otras causas de DR, sin embargo, estas son muy poco frecuentes como el desprendimiento de retina traccional y aún menos frecuente el desprendimiento de retina exudativa las cuales no se abordaron en esta revisión.

### Epidemiología

La incidencia anual del DRR en la población mundial varía entre 6,3 a 17,9 por 100.000 habitantes<sup>2</sup>. En un metanálisis reciente se señala que en Europa la incidencia del DRR sería de aproximadamente 13,3 por 100.000 habitantes al año<sup>3</sup>. En contraste, en Chile no existen estudios epidemiológicos que den cuenta de la incidencia del DRR. Sin embargo, de acuerdo a datos entregados por FONASA e ISAPRE la incidencia sería de aproximadamente 14,8 por 100.000 habitantes lo cual se asemeja a los valores reportados internacionalmente<sup>4</sup>. A pesar de que esta patología no tiene una gran incidencia dentro de la población general, sigue siendo una de las principales causas de ceguera en el mundo. Además, en los últimos años ha habido un aumento en su incidencia la cual se cree que estaría en relación al aumento de la prevalencia de miopía en el mundo, el envejecimiento de la población y la mayor cantidad de cirugías de cataratas todos estos considerados como factores de riesgo del DRR<sup>5,6</sup>.

### Factores de riesgo

Respecto a los factores de riesgos asociados al DRR se han identificado múltiples variables siendo las más relevantes el antecedente previo de DRR en el ojo contralateral, la miopía y la cirugía de cataratas. El antecedente de un DRR previo es considerado como el factor de riesgo más importante, se estima que el riesgo de tener un nuevo DRR en el ojo contralateral es de un 9 a 10% dentro de los siguientes 4 años de haber presentado un DRR<sup>7</sup>. En cuanto a la miopía, se ha visto que un aumento mayor a 3 dioptrías incrementa 10 veces el riesgo de presentar un DRR<sup>8</sup>. Por otro lado, la cirugía de cataratas se ha asociado a un aumento de hasta 7 veces más de riesgo de presentar un DR posterior a los 6 años desde el momento de la cirugía. Se piensa que este aumento de riesgo estaría dado porque la cirugía de cataratas acelera el proceso de licuefacción del humor vítreo, es decir, genera una pérdida más rápida de la consistencia del humor vítreo lo cual favorece el desprendimiento de retina<sup>9</sup>.

### Presentación clínica

En la mayoría de los casos de DRR los pacientes refieren una pérdida del campo visual periférico y generalmente progresivo en el ojo afectado, podría ocurrir también pérdida de agudeza visual central si se compromete la mácula. Se puede acompañar también de algunas alteraciones visuales, referidas

como destellos de luces denominadas fopsias o pequeños cuerpos flotantes llamados entopsias<sup>8</sup>. Estas alteraciones visuales suelen presentarse cuando hay un desprendimiento del humor vítreo posterior (DVP), situación que precede al DR en la mayoría de los casos. De esta manera conocer estas alteraciones y sospechar el DR es de suma importancia ya que se ha visto que aproximadamente 1 de cada 5 pacientes que presentan un DVP sintomático evolucionan con alguna complicación retiniana<sup>9</sup>. Más aún, es importante también reforzar la educación a los pacientes con factores de riesgo de DR, para que también ellos puedan identificar precozmente sus síntomas y puedan consultar de manera oportuna. Se ha visto que alrededor de un 50-70% de los pacientes que presentan un DRR consultan tardíamente ya que no logran identificar a tiempo sus síntomas retrasando de esta manera su tratamiento<sup>7</sup>.

El diagnóstico del DR se sospecha con la presentación clínica, momento en que es derivado si existe alta sospecha al oftalmólogo de urgencias. El especialista realiza el fondo de ojo, donde se podría evidenciar zonas de la retina más rojas en comparación a otras áreas o hemorragia vítrea, factores de alto riesgo de desgarro. Sin embargo, esta opción es poco práctica debido a que la mayoría de los desgarros se encuentran en la periferia y con el oftalmoscopio es difícil visualizar todo el campo retiniano. En los casos donde sigue existiendo la sospecha de un DR, por ejemplo, evidencia de hemorragia vítrea, catarata, opacificación de la córnea o lesión traumática oscurece la retina, se puede realizar una ecografía oftalmoscopia<sup>10</sup>. En un metaanálisis se evidenció que el uso de la ecografía ocular como método diagnóstico para el DR<sup>11</sup>. Posteriormente, se utilizan métodos más específicos como la oftalmoscopia indirecta donde se evalúa la retina en 360° o la biomicroscopia.

### Tratamiento

Si bien ha habido algunos avances en cuanto a terapias farmacológicas para el DRR, el manejo definitivo sigue siendo la cirugía. El objetivo principal de estas intervenciones son lograr identificar el o los sitios de rotura en la retina y lograr posicionarla nuevamente en su lugar. Con el rápido avance de la tecnología, hoy en día existen diversas técnicas quirúrgicas para lograr esto, siendo las más utilizadas en la actualidad la vitrectomía, el explante escleral y la retinopexia neumática. Todas estas técnicas tienen buenos resultados, alcanzando tasas de éxito cercanas al 90%<sup>2</sup>.

A pesar de lo señalado anteriormente, no todos los pacientes se benefician de la misma manera de los distintos tipos de cirugía. Se realizó un estudio donde se evaluaron factores como el sexo y la edad en 24.928 pacientes con DRR en quienes se realizaron distintos tipos de cirugía, concluyendo que la edad y



el sexo pueden influenciar en la decisión del cirujano sobre la intervención a realizar<sup>12</sup>. De esta manera, se ha propuesto en diversos estudios que lo mejor es optar por una intervención personalizada para cada paciente en particular, ya que existen diversos factores a tener en consideración a la hora de decidir cuál es la mejor cirugía para el paciente<sup>9</sup>.

Por otro lado, definir cuándo es el mejor momento para realizar la cirugía en el DRR sigue siendo un tema controversial. Existen múltiples estudios en los cuales se ha intentado determinar esto. En un metaanálisis donde se vieron pacientes con DRR en los cuales existía un compromiso de la mácula, zona de la retina donde se concentra la mayor agudeza visual, se evaluó el impacto visual. A pesar de la poca cantidad de artículos analizados (9 seleccionados), aun así, se describe un número de 602 pacientes de distintos artículos y se agruparon en distintas duraciones de días. Se determinó la cirugía no es considerada una emergencia quirúrgica, pero que no deberían transcurrir más de 3 días desde el diagnóstico al tratamiento en pacientes que serán sometidos a un explante escleral, ya que se demostró que un lapso mayor de tiempo se asocia con peores resultados post operatorios<sup>1</sup>.

En el caso de los DRR en donde no hay compromiso de la mácula, la decisión es más controversial. Tradicionalmente, se ha manejado el concepto estos casos requieren un manejo más urgente. Sin embargo, en una revisión alemana publicada en Julio 2021, donde se revisaron 9 artículos, donde la mayoría tenía un tamaño muestral > 100 pacientes, acerca de los factores que influyen en la cirugía. Se señala que, si bien es importante realizar la cirugía dentro de un período razonable de tiempo, pareciera que es más importante disponer de las condiciones óptimas para realizar la cirugía, es decir, contar con un operador experimentado, junto a un equipo bien entrenado, pese a que esto pudiera retrasar la realización de la cirugía<sup>13</sup>. Dentro de esta revisión se describe el pronóstico final del DRR donde se han descrito múltiples variables que pueden influenciar en el pronóstico final. Un factor determinante es el compromiso de la mácula, que como se mencionó anteriormente es la zona de la retina donde se concentra la mayor agudeza visual. Se ha visto que en los DRR en donde existe afectación de la mácula, los resultados pre y post operatorios son considerablemente peores<sup>13</sup>.

## CONCLUSIÓN

Si bien el desprendimiento de retina no tiene una gran incidencia dentro de la población general, todavía sigue siendo una importante causa de ceguera en el mundo. A través de esta revisión bibliográfica se lograron identificar ciertos grupos de riesgo en donde la incidencia aumenta considerablemente. Esto podría ser un aspecto interesante para tener presente a la hora de querer

elaborar medidas de prevención primaria. Por otro lado, en esta revisión también se describió la presentación clínica más frecuente de este cuadro, lo cual es importante recordar para no pasar por alto su diagnóstico. Por último, se señalaron los tratamientos disponibles en la actualidad, dando énfasis en que, pese a los últimos avances en la tecnología, el tratamiento definitivo sigue siendo quirúrgico existiendo diversas opciones terapéuticas. Se estableció que la técnica quirúrgica a realizar debe ser individualizada para cada paciente considerando también la experiencia del operador y su equipo.

Dentro de las limitaciones de esta revisión se pueden identificar la cantidad de artículos analizados, la búsqueda en una sola base de datos y la falta de información acerca de otros tipos de tratamiento. Sin embargo, los objetivos de este artículo era realizar una revisión de manera resumida acerca de los conceptos relevantes a la hora de enfrentarse a una sospecha de DRR, lo que se logró cumplir. Sería atractivo a futuro poder realizar mayores campañas en los centros de salud acerca de la clínica del DRR, tener protocolos y algoritmos donde se incluyan los factores de riesgo, para que los pacientes y profesionales de la salud tengan noción del paso a seguir y así poder recibir un tratamiento de manera precoz debido a que el tiempo dependerá del pronóstico del DRR. En resumen, si bien el DRR es un cuadro poco frecuente, todo médico debe estar familiarizado con él ya que la demora en su diagnóstico y tratamiento repercute negativamente en el pronóstico final del paciente.

## REFERENCIAS BIBLIOGRÁFICAS

1. Van Bussel EM, van der Valk R, Bijlsma WR, La Heij EC. Impact of duration of macula-off retinal detachment on visual outcome: A systematic review and meta-analysis of literature. *Retina* [Internet]. 2014 [citado el 7 de mayo, 2021];34(10):1917-25. Disponible en: <https://doi.org/10.1097/iae.0000000000000296>
2. Nemet A, Moshiri A, Yiu G, Loewenstein A, Moisseiev E. A Review of Innovations in rhegmatogenous retinal detachment surgical techniques. *J Ophthalmol* [Internet]. 2017 [citado el 7 de mayo, 2021];2017:4310643. Disponible en: <https://doi.org/10.1155/2017/4310643>
3. Li JQ, Wachowski T, Schmid M, Holz FG, Finger RP. Incidence of rhegmatogenous retinal Detachment in Europe - A Systematic review and meta-Analysis. *Ophthalmologica* [Internet]. 2019 [citado el 7 de mayo, 2021];242(2):81-6. Disponible en: <https://doi.org/10.1159/000499489>
4. Ministerio de Salud Gobierno de Chile. Guía de Práctica Clínica Desprendimiento de retina no regmatógeno no traumático [Internet]. Santiago: MINSAL; 2017 [citado el 7 de mayo, 2021]. Disponible en: [https://diprece.minsal.cl/wp-content/uploads/2018/05/RE\\_GPC-Desprendimiento-de-retina-regmat%C3%B3geno-no-traum%C3%A1tico\\_2017.pdf](https://diprece.minsal.cl/wp-content/uploads/2018/05/RE_GPC-Desprendimiento-de-retina-regmat%C3%B3geno-no-traum%C3%A1tico_2017.pdf)
5. Sultan ZN, Agorogiannis EI, Iannetta D, Steel D, Sandin T. Rhegmatogenous retinal detachment: A



- review of current practice in diagnosis and management. *BMJ Open Ophthalmol* [Internet]. 2020 [citado el 7 de mayo, 2021] Oct 9;5(1):e000474. doi: 10.1136/bmjophth-2020-000474. Erratum in: *BMJ Open Ophthalmol* [Internet]. 2021 [citado el 7 de mayo, 2021];6(1):000474 corr1. Disponible en: <https://doi.org/10.1136/bmjophth-2020-000474>
6. Nielsen BR, Alberti M, Bjerrum SS, la Cour M (2020) The incidence of rhegmatogenous retinal detachment is increasing. *Acta Ophthalmol* [Internet]. [citado el 7 de mayo, 2021];98(6):603-6. Disponible en: <https://doi.org/10.1111/aos.14380>
  7. Feltgen N, Walter P. Rhegmatogenous retinal detachment--an ophthalmologic emergency. *Dtsch Arztebl Int* [Internet]. 2014 [citado el 7 de mayo, 2021];111(1-2):12-21. Disponible en: <https://doi.org/10.3238/arztebl.2014.0012>
  8. Steel D. Retinal detachment. *BMJ Clin Evid* [Internet]. 2014 [citado el 7 de mayo, 2021];2014:0710. Disponible en: <http://www.ncbi.nlm.nih.gov/pmc/articles/pmc3940167/>
  9. García-Arumí J, Martínez-Castillo V, Boixadera A, Blasco H, Marticorena J, Zapata MÁ, et al. Rhegmatogenous retinal detachment treatment guidelines. *Arch Soc Esp Oftalmol* [Internet]. 2013 [citado el 7 de mayo, 2021];88(1):11-35. Disponible en: <https://doi.org/10.1016/j.ofal.2011.10.013>
  10. Vrablik ME, Snead GR, Minnigan HJ, Kirschner JM, Emmett TW, Seupaul RA. The diagnostic accuracy of bedside ocular ultrasonography for the diagnosis of retinal detachment: A systematic review and meta-analysis. *Ann Emerg Med* [Internet]. 2015 [citado el 7 de mayo, 2021];65(2):199-203.e1. Disponible en: <https://doi.org/10.1016/j.annemergmed.2014.02.020>
  11. Gelston CD. Common eye emergencies. *Am Fam Physician* [Internet]. 2013 [citado el 7 de mayo, 2021];88(8):515-9. PMID: 24364572
  12. Park SJ, Cho SC, Choi NK, Park KH, Woo SJ. Age, sex, and time-specific trends in surgical approaches for rhegmatogenous retinal detachment: A nationwide, population-based study y using the national claim registru retina [Internet]. 2017 [citado el 7 de mayo, 2021];37(12):2326-2333. Disponible en: <https://doi.org/10.1097/iae.0000000000001485>
  13. Feltgen N, Callizo J, Hattenbach LO, Hoerauf H. The urgency of surgical treatment for rhegmatogenous retinal detachment. *Ophthalmologe* [Internet]. [citado el 7 de mayo, 2021];118(Suppl 2):160-5. Disponible en: <https://doi.org/10.1007/s00347-021-01364-x>