

EDEMA PALPEBRAL COMO SIGNO PRECOZ EN MONONUCLEOSIS INFECCIOSA POR VIRUS EPSTEIN BARR

Simona Oviedo Bravo^{a*}

Felipe González Riquelme^a

Daniela Heim Droppelmann^a

Miranda Melgarejo Araya^a

^aEstudiante de Medicina, Facultad de Medicina - Universidad de los Andes.

Artículo recibido el 19 de mayo, 2023. Aceptado en versión corregida el 22 de junio, 2023.

RESUMEN

Introducción: La mononucleosis infecciosa es una enfermedad altamente prevalente en la población infanto juvenil. Está causada, en su mayoría, por el Virus Epstein-Barr, el cual es detectado por serología de Inmunoglobulinas Tipo M. Se transmite por contacto, a través de saliva, leche materna o contacto sexual. El periodo de incubación varía entre 4 a 6 semanas y el inicio de los síntomas está precedido por pródromo como astenia, mialgias y febrícula. El cuadro clínico típico se presenta con fiebre, fatiga, odinofagia, faringitis y linfadenopatías. Sin embargo, existen numerosos signos clínicos poco conocidos, reportados en la literatura científica, pero sin gran difusión en la comunidad médica. **Metodología:** Se expone el caso clínico anonimizado de un paciente. Se revisó la literatura que describe el edema palpebral y su asociación con la mononucleosis infecciosa por Virus Epstein-Barr. **Resultados:** Se trata de un paciente de 7 años, con presentación de cuadro clínico típico con fiebre, odinofagia, y exudado en tonsilas palatinas, que evoluciona con obstrucción de vía aérea alta y flegmón amigdalino, que logra resolución con manejo sintomático y evoluciona favorablemente. Dentro de su cuadro de presentación, el paciente presentó edema palpebral bilateral, signo conocido como “Hoagland sign”, poco conocido y subreportado. **Discusión y Conclusión:** Se discute sobre diagnósticos diferenciales de edema palpebral, la importancia de su diagnóstico diferencial y su consideración y utilidad en el diagnóstico de la mononucleosis infecciosa por Virus Epstein-Barr, para mejorar la precisión diagnóstica y manejo de la enfermedad, previniendo así complicaciones asociadas.

Palabras clave: Mononucleosis infecciosa, Infecciones por Virus de Epstein-Barr, Edema.

INTRODUCCIÓN

La mononucleosis infecciosa es una enfermedad altamente prevalente en la población infanto juvenil, con tasas de incidencia de 6-8 casos por 1000 habitantes/año en la población de 10 a 20 años. Es causada, en su mayoría, por el Virus Epstein-Barr (VEB), perteneciente a la familia *Herpesviridae*. Es detectable a través de la presencia de anticuerpos de Inmunoglobulinas Tipo M (IgM) para VEB, positivos hasta en un 50% de los niños menores de 5 años y cerca del 90% de los adultos¹. Se transmite por contacto, a través de la saliva, leche materna y contacto sexual².

Más del 90% de los pacientes no recuerdan contacto con una persona enferma, pues el virus puede permanecer durante meses en la orofaringe de personas que ya han transmitido la enfermedad. El periodo de incubación varía entre 4 y 6 semanas y está precedido por un pródromo, descrito como astenia, febrícula y mialgias de 1-2 semanas. Posteriormente, se desarrolla el cuadro típico con fiebre, fatiga, odinofagia, inflamación faríngea y linfadenopatías. Sin embargo, existen numerosos signos clínicos, algunos de los cuales son poco reportados en la comunidad científica. Dentro de ellos, el Signo de Hoagland, presente hasta en 1/3 de los pacientes, que corresponde al edema palpebral bilateral, no doloroso, que se da en contexto del cuadro agudo de mononucleosis infecciosa³⁻⁶.

El Signo de Hoagland fue reportado por primera vez en 1952, y suele presentarse posterior al inicio de la fiebre, pero previo a la aparición de adenopatías y faringitis. La fisiopatología es desconocida, pero se cree que es debido a infiltración linfocitaria⁷⁻¹¹. Su importancia recae en favorecer la identificación del agente etiológico, distinguiendo entre otras faringitis virales y amigdalitis estreptocócica, además de permitir un diagnóstico precoz de la enfermedad, para un adecuado seguimiento y pesquisa de complicaciones (Tabla 1).

Respecto a las complicaciones, la evolución de la mononucleosis infecciosa por VEB, esta es generalmente buena, logrando mejoría de la mayoría de los síntomas a la cuarta semana. La fatiga y adenopatías suelen tardar más en resolver¹². Respecto a la astenia, hasta un 10% se prolonga por 6 meses. Dentro de las complicaciones se encuentran del tipo hematológicas, presentes hasta en un 25%, tales como anemia hemolítica, trombocitopenia, neutropenia, anemia aplásica, púrpura trombótica trombocitopénica, síndrome hemolítico urémico y coagulación intravascular diseminada.

Las complicaciones neurológicas oscilan entre el 1-5%, dentro de las cuales destaca el Síndrome de Guillain-Barré, la meningoencefalitis o meningitis aséptica, cerebelitis, mielitis transversa, neuritis óptica y la mononeuritis o parálisis de nervios craneales.

*Correspondencia: saoviedo@miuandes.cl
2023, Revista Confluencia, 6(1), 127-131



Tabla 1. Signos y síntomas asociados a mononucleosis infecciosa por virus Epstein-Barr (VEB)².

Síntomas de mononucleosis infecciosa por VEB	Frecuencia
Odinofagia	70-88%
Malestar y fatiga	43-90%
Sudoración	80-95%
Cefalea	37-55%
Anorexia	10-27%
Escalofríos	9-18%
Náuseas	2-17%
Vómitos	5%
Dolor abdominal	2-14%
Tos	5%
Artromialgias	2-10%
Dolor torácico	5-20%
Fotofobia	5-10%
Signos de mononucleosis infecciosa por VEB	
Linfadenopatías	93-100%
Fiebre	68-100%
Faringitis – Tonsilitis	68-90%
Esplenomegalia	50-63%
Hepatomegalia	6-15%
Enantema palatino	5-13%
Rash cutáneo	3-15%
Ictericia	4-10%
Edema periorbitario	2-34%

La afectación de la analítica hepática (hipertransaminasemia) es muy frecuente (75%), aunque la ictericia y el fallo hepático (menos de 0,1%) son raros. También es posible la afectación pulmonar en forma de neumonitis y la obstrucción de la vía aérea superior por la hiperplasia linfoide y el edema de la mucosa que se puede presentar en hasta el 1-3% de los casos. La rotura esplénica es una complicación grave que se da entre el 0,1-1% de los pacientes.

Otras complicaciones relacionadas son la miopericarditis, glomerulonefritis, depresión y las sobre infecciones bacterianas que, en caso de las estreptocócicas, pueden superar el 10% de los casos. Puede desencadenar también linfocitosis hemofagocítica y síndrome linfoproliferativo ligado al cromosoma X o Síndrome de Duncan, pudiendo resultar en enfermedades con pronóstico más ominoso².

Con la intención de aumentar los reportes del Signo de Hoagland y favorecer el diagnóstico y tratamiento oportuno, es que surge la inquietud de compartir un caso clínico, que incluye el edema palpebral, signo poco conocido en la práctica médica local. El siguiente caso cuenta con el respaldo y consentimiento informado del paciente, representante legal y centro clínico para la difusión científica.

DESARROLLO

Paciente masculino de 7 años de edad, con antecedente de hipertrofia amigdalina pesquisada a los 4 años. Sin cirugías ni hospitalizaciones previas, sin alergias, y Programa Nacional de Inmunizaciones

(PNI) al día. Como antecedentes perinatales destaca que nació de pretérmino de 36+3 semanas de gestación por rotura prematura de membranas, parto vaginal, APGAR 6-8, peso y talla adecuados para la edad gestacional y desarrollo psicomotor acorde.

Cursa con cuadro de 6 días de evolución que inicia con congestión nasal, odinofagia y decaimiento, al que se agrega fiebre hasta 39°C que cede a antipirético. Al cuarto día, los padres consultan por telemedicina por pesquisa de placas de pus en tonsilas palatinas. Se diagnosticó amigdalitis pultácea y se inició tratamiento con Amoxicilina 880 mg cada 12 horas. El paciente evoluciona con mayor odinofagia, persistencia de fiebre, decaimiento y somnolencia. Por esta razón, los padres deciden consultar de manera presencial al pediatra, quien deriva al otorrinolaringólogo para evaluación. Se sugiere derivación a urgencias para hospitalización por sospecha de absceso amigdalino. En el centro asistencial, el paciente sufre cuadro de lipotimia posterior a vómitos profusos.

Ingresa al servicio de urgencias estable hemodinámicamente, con signos vitales normales, afebril. Paciente bien hidratado y perfundido, pálido y decaído. Al examen físico por sistemas destaca marcada prominencia de adenoides, faringe congestiva con tonsilas palatinas hiperémicas e hipertróficas, con placas de pus bilaterales. También se pesquisan adenopatías cervicales altas bilaterales dolorosas, la mayor de 2x2 cm a izquierda, axilares bilaterales e inguinales bilaterales pequeñas. Resto de examen físico sin hallazgos.

Se maneja inicialmente con Dexametasona, Paracetamol y Ondansetrón endovenosos, con buena respuesta sintomática. Se solicitaron exámenes, dentro de los cuales destacan: hemoglobina en 13 gr/dL, hematocrito 36,6%, leucocitos 15.600/μL, segmentados 61%, linfocitos 29%, VHS 15,6 mm/hr, PCR 3,42 mg/dL. Por sospecha diagnóstica de absceso amigdalino, se solicita Tomografía Axial Computarizada (TAC) de cuello, que muestra amigdalitis aguda bilateral, marcada prominencia de adenoides y adenopatías cervicales y axilares. Se inicia tratamiento antibiótico con Ceftriaxona y Clindamicina endovenosa y se decide hospitalización en sala básica para continuar manejo, ingresando con diagnóstico de amigdalitis purulenta flegmonosa. Se solicita serología con IgM y PCR de VEB, que resultan positivas.

Durante la evolución, se pesquisa edema palpebral bilateral, el cual se maneja con Clorfenamina sin respuesta, por lo que al quinto día se suspende. Se solicita evaluación por infectología y se solicitan exámenes con los siguientes resultados: ecocardiografía normal, perfil hepático normal, LDH aumentada, PCR baja, CK MB y troponinas normales. Luego de 48 horas, se suspende Ceftriaxona, manteniendo tratamiento antibiótico con Clindamicina y Corticoides endovenosos. Evoluciona con buena



ingesta oral. En contexto de dolor abdominal persistente se solicita ecografía abdominal, la cual muestra hepatoesplenomegalia leve. Al quinto día de hospitalización, por congestión nasal, coriza serosa y obstrucción parcial al flujo de aire nasal se agrega anticongestionante tópico (Oximetazolina 0,05% spray nasal), evolucionando con percepción de mayor obstrucción de vía aérea y voz nasal, sin signos de apremio respiratorio, por lo que es evaluado por otorrinolaringología con nasofibroscofia, que evidencia importante hipertrofia y exudado amigdalino y adenoideo, por lo que se mantiene terapia corticoidea y se decide completar 7 días de tratamiento antibiótico con Clindamicina. Se suspende Clorfenamina por descarte de cuadro alérgico y se realiza ecografía cervical por aumento de dolor en región de adenopatías cervicales, la cual muestra linfonodos inflamatorios cervicales bilaterales con aumento volumétrico de hasta 15 mm, sin signos de complicaciones.

Al sexto día, disminuye hipertrofia amigdalina, que pasan de grado IV a grado III, con 1 cm de separación entre ellas. Al séptimo día, persiste con dolor abdominal, a pesar de analgesia endovenosa. La ecografía abdominal de control muestra hepatoesplenomegalia leve persistente. Los exámenes de laboratorio de control evidencian aumento de leucocitos, con predominio linfocitario, y PCR indetectable. Se decide realizar nuevamente nasofibroscofia para definir necesidad de corticoterapia prolongada, concluyendo suspensión de esta por regresión del tamaño adenoideo (luego de 7 días de tratamiento).

Se mantiene afebril durante toda la hospitalización. Al octavo día, el paciente se encuentra sin dolor, con buena respuesta y tolerancia a antibiótico vía oral, por lo que se decide alta. El diagnóstico de egreso fue síndrome mononucleósico por VEB, asociado a obstrucción de vía aérea alta y flegmón amigdalino.

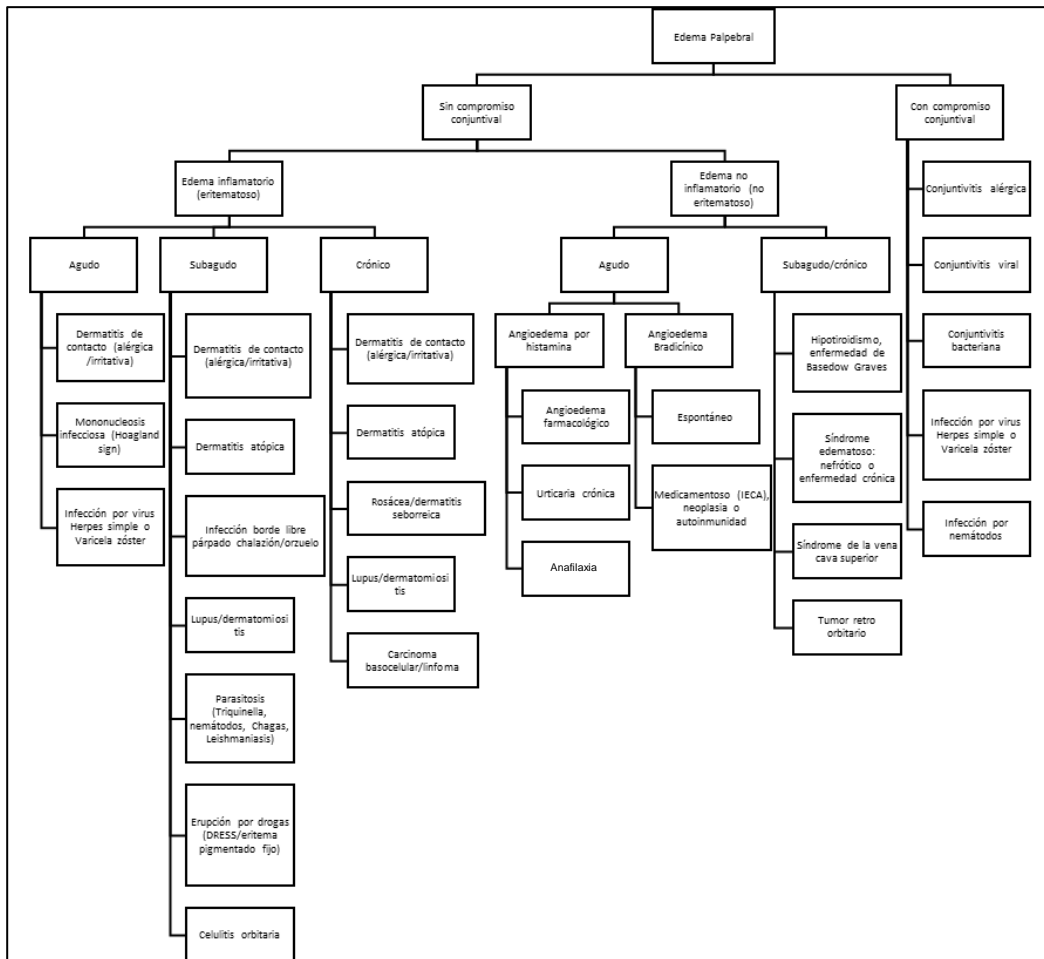


Figura 1. Diagrama de flujo de diagnósticos diferenciales del edema palpebral^{18,19}.

DISCUSIÓN

Llama la atención edema palpebral bilateral, de predominio en párpados superiores, también llamado Signo de Hoagland, que da impresión de “sleepy face” o cara somnolienta. Se pensó que podría

corresponder a una reacción alérgica secundaria a Amoxicilina, teoría que se descartó debido a la nula respuesta a antihistamínicos y la resolución completa y autolimitada, a los pocos días luego del alta médica. Lo anterior podría corresponder a una manifestación



poco común en síndrome mononucleósico causado específicamente por VEB, o bien a una reacción secundaria a la infección por VEB y uso concomitante de Amoxicilina, como es el caso del *rash* tras el uso de betalactámicos. Si bien hay poca evidencia científica al respecto, ha sido reportado como un signo precoz en el síndrome mononucleósico causado por VEB o, incluso, como único signo de presentación¹³, que resuelve durante las primeras 2 semanas, o de lo contrario, tiene un curso prolongado descrito de hasta 8 semanas^{8,14-16}. Esto podría estar explicado por dos mecanismos. En primer lugar la infiltración linfocitaria palpebral⁹ y, en segundo lugar, el aumento de tamaño de glándulas lagrimales^{10,11}. En algunas revisiones científicas, se plantea que la combinación del Signo de Hoagland, junto con tonsilitis exudativa y linfadenopatía cervical posterior, forman una triada clásica de Mononucleosis Infecciosa^{3,17}.

Respecto al edema palpebral, se presenta un diagrama de orientación diagnóstica (Figura 1), ya que corresponde a un signo detectable en la práctica clínica que puede ser manifestación de diversas enfermedades.

Para finalizar, la importancia de este caso clínico es que evidencia la asociación entre un signo clínico poco descrito y el cuadro de infección por VEB. Además, refuerza la importancia del diagnóstico diferencial en pacientes de edad pediátrica con edema palpebral, dada la importante prevalencia de infección por VEB en este grupo etario, fortaleciendo la precisión del abordaje clínico. Así también, indica que el manejo activo de la sintomatología y de la inflamación no logran disminuir dicho signo, ya que solo la evolución natural del cuadro lo hace. Podría proponerse el manejo con antivirales como Aciclovir o Valaciclovir, sin embargo, la evidencia hasta la fecha en esta patología es incierta^{20,21}.

Esta revisión y presentación de caso invita a seguir investigando la asociación entre edema palpebral e infecciones virales comunes, dado el poco conocimiento de esta relación y la facilidad de error diagnóstico, siendo de los principales, la confusión con una reacción anafilactoide por el frecuente uso de Amoxicilina en amigdalitis aguda.

REFERENCIAS BIBLIOGRÁFICAS

1. Aronson M, Auwaerter P. Infectious mononucleosis [Internet]. UpToDate; 2023 [citado el 7 de mayo de 2023]. Disponible en: https://www.uptodate.com/contents/infectious-mononucleosis?search=mononucleosis%20infecciosa%20ni%C3%B1os&source=search_result&selectedTitle=1~150&usage_type=default&display_rank=1
2. Tinoco I, Caro N, Rodríguez C, López E. Infecciones por el virus de Epstein-Barr y citomegalovirus. *Medicine (Madr)* [Internet]. 2014 [citado el 7 de mayo de 2023];11(50):2954-64. Disponible en: [https://doi.org/10.1016%2FS0304-5412\(14\)70722-X](https://doi.org/10.1016%2FS0304-5412(14)70722-X)
3. Bronz G, Zanetti BPESM, Bianchetti MG, Milani GP,

- Lava SAG, Neuhaus TJ, Witschi A, Kottanattu L. Bilateral upper eyelid swelling (Hoagland sign) in Epstein-Barr infectious mononucleosis: prospective experience. *Infection* [Internet]. 2023 [citado el 7 de mayo de 2023];51(2):471-4. Disponible en: <https://doi.org/10.1007%2Fs15010-022-01932-6>
4. Nakagawa H, Miyata Y, Maekawa M. Infectious mononucleosis with eyelid edema and palatal petechiae. *Korean J Intern Med* [Internet]. 2021 [citado el 7 de mayo de 2023];36(4):1027-8. Disponible en: <https://doi.org/10.3904/kjim.2020.350>
5. Bonito FJP, Cerejeira D, Cunha H. Bilateral palpebral edema in a girl. *Pediatr Dermatol* [Internet]. 2020 [citado el 7 de mayo de 2023];37(1):211-2. Disponible en: <http://dx.doi.org/10.1111/pde.14009>
6. Otsuki T, Ishizuka K, Hirose M, Ie K. Hoagland sign in infectious mononucleosis. *BMJ Case Rep* [Internet]. 2022 [citado el 7 de mayo de 2023];15(11):e252839. Disponible en: <https://doi.org/10.1136/bcr-2022-252839>
7. Louppides S, Kakoullis L, Pappas G, Panos G. Upper eyelid oedema in a patient with pharyngitis/exudative tonsillitis and malaise: Hoagland sign in infectious mononucleosis. *BMJ Case Rep* [Internet]. 2019 [citado el 7 de mayo de 2023];12(12):e233719. Disponible en: <http://dx.doi.org/10.1136/bcr-2019-233719>
8. Ricardo D. A protracted course of periorbital oedema in infectious mononucleosis caused by Epstein-Barr virus. *Infect Dis Rep* [Internet]. 2022 [citado el 7 de mayo de 2023];14(6):942-5. Disponible en: <https://doi.org/10.3390/idr14060092>
9. Feinberg AS, Spraul CW, Holden JT, Grossniklaus HE. Conjunctival lymphocytic infiltrates associated with Epstein-Barr virus. *Ophthalmology* [Internet]. 2000 [citado el 7 de mayo de 2023];107(1):159-63. Disponible en: [https://doi.org/10.1016/s0161-6420\(99\)00014-7](https://doi.org/10.1016/s0161-6420(99)00014-7)
10. Aburn NS, Sullivan TJ. Infectious mononucleosis presenting with dacryoadenitis. *Ophthalmology* [Internet]. 1996 [citado el 7 de mayo de 2023];103(5):776-8. Disponible en: [https://doi.org/10.1016/s0161-6420\(96\)30617-9](https://doi.org/10.1016/s0161-6420(96)30617-9)
11. Rhem MN, Wilhelmus KR, Jones DB. Epstein-Barr virus dacryoadenitis. *Am J Ophthalmol* [Internet]. 2000 [citado el 7 de mayo de 2023];129(3):372-5. Disponible en: [https://doi.org/10.1016/s0002-9394\(99\)00351-7](https://doi.org/10.1016/s0002-9394(99)00351-7)
12. Sullivan JL. Clinical manifestations and treatment of Epstein-Barr virus infection [Internet]. UpToDate; 2021 [citado el 7 de mayo de 2023]. Disponible en: https://www.uptodate.com/contents/clinical-manifestations-and-treatment-of-epstein-barr-virus-infection?search=mononucleosis%20edema&source=search_result&selectedTitle=3~150&usage_type=default&display_rank=3
13. Sánchez AM, Rodríguez R, Rodríguez P, Ferrer M. Mononucleosis infecciosa: edema palpebral como síntoma de presentación. *Semergen* [Internet]. 2004 [citado el 7 de mayo de 2023];30(4):193-5. Disponible en: <https://www.elsevier.es/es-revista-medicina-familia-semergen-40-articulo-mononucleosis-infecciosa-edema-palpebral-como-S1138359304743002>
14. Chervenick PA. Infectious mononucleosis. *Dis Mon* [Internet]. 1974 [citado el 7 de mayo de 2023];20(12):1-29. Disponible en: [https://doi.org/10.1016/S0011-5029\(74\)80012-X](https://doi.org/10.1016/S0011-5029(74)80012-X)



15. Cohen JI. Epstein-Barr virus infection. *N Engl J Med* [Internet]. 2000 [citado el 7 de mayo de 2023];343(7):481-92. Disponible en: <https://doi.org/10.1056/nejm200008173430707>
16. Dunmire SK, Verghese PS, Balfour HH Jr. Primary Epstein-Barr virus infection. *J Clin Virol* [Internet]. 2018 [citado el 7 de mayo de 2023];102:84-92. Disponible en: <https://doi.org/10.1016/j.jcv.2018.03.001>
17. Remón C, Palacios M, Praena M. Edema palpebral como expresión oligosintomática de mononucleosis infecciosa. *Rev Pediatr Aten Primaria* [Internet]. 2012 [citado el 7 de mayo de 2023];14(54):139-43. Disponible en: <https://dx.doi.org/10.4321/S1139-76322012000300006>
18. Herry J, Tauber M, Guilleminault L, Mailhol C, Slezak B, Esquirol Y. Œdème des paupières: orientation diagnostique. *Rev Fr Allergol* [Internet]. 2020;60(5):423-31. Disponible en: <https://doi.org/10.1016/j.reval.2020.03.006>
19. Ministerio de Salud de Chile. Manual de procedimiento para la atención de pacientes con Enfermedad de Chagas [Internet]. Santiago: MINSAL; 2017 [citado el 7 de mayo de 2023]. Disponible en: https://diprece.minsal.cl/wrdprss_minsal/wp-content/uploads/2018/01/2018.01.18_ENFERMEDAD-DE-CHAGAS-2017.pdf
20. Perret C, Pérez C. Manual de Pediatría [Internet]. Santiago: Escuela de Medicina UC; 2020 [citado el 7 de mayo de 2023]. Disponible en: <https://medicina.uc.cl/wp-content/uploads/2021/04/Manual-de-pediatria-2020-v2021.pdf>
21. De Paor M, O'Brien K, Fahey T, Smith SM. Antiviral agents for infectious mononucleosis (glandular fever). *Cochrane Database Syst Rev* [Internet]. 2016 [citado el 7 de mayo de 2023];12(12):CD011487. Disponible en: <https://doi.org/10.1002/14651858.CD011487.pub2>

Cómo citar

Oviedo Bravo S, Gonzalez F, Heim Droppelman D, Melgarejo Araya M. Edema palpebral como signo precoz en mononucleosis infecciosa por Virus Epstein Barr. *Rev. Conflu* [Internet]. 31 de julio de 2023 [citado 7 de enero de 2025];6(1):127-31. Disponible en: <https://revistas.udd.cl/index.php/confluencia/article/view/922>

